福岡大医紀（*Med. Bull. Fukuoka Univ.*）：42(2)，247-251，2015

Oral Mucosal Pigmented Nevus of Palatal Gingiva; A Case of Report

Jiro KAWASHIMA, Toshihiro KIKUTA, Taishi OTANI,
Mika SETO, Naoko AOYAGI, Masao TAKAOKA,
Michitaka MATSUDA, Kyouichi NARIHIRA

Department of Oral and Maxillofacial Surgery, School of Medicine, Faculty of Medicine, Fukuoka University

Abstract

A pigmented nevus is defined a proliferation of melanin producing cells as a hamartoma. The disease with involvement of the oral mucosa is relative rare. 41-year-old man referred to our clinic from dental practitioner. He had a gingival mass with small brown spot in the palatal gingiva of right upper incisor. Pathology after biopsy was pigmented nevus, intradermal type.

Key words: Pigmented nevus, Intradermal type, Gingival mucosa

口蓋歯肉に診られた真皮内型色素性母斑の１症例

川島　次郎　　喜久田利弘　　大谷　泰志
瀬戸　美夏　　青柳　直子　　高岡　昌男
松田　道隆　　成平　恭一

福岡大学医学部医学科歯科口腔外科学講座

要旨：色素性母斑は，メラニン色素形成能を有する神経堤を起源とした母斑細胞の過誤腫的増殖物と言われている．口腔内に発症する色素性母斑は比較的稀とされている．41 歳の男性が開業歯科医院から当科に紹介された．右上顎切歯の口蓋側歯肉に褐色の小さな茶色の点状斑を有する腫瘤を認めた．生検後の病理診断は口腔粘膜の真皮内型色素性母斑であった．

キーワード：色素性母斑，真皮内型，歯肉粘膜

別刷請求先：〒 814-0180 福岡市城南区七隈７丁目 45 番１号　福岡大学医学部医学科歯科口腔外科学講座　川島　次郎
TEL：092-801-1011（内線 3537）　FAX：092-801-1044　E-mail：tenjinminami2012@hotmail.co.jp

緒　　言

色素性母斑は，メラニン色素形成能を有する神経堤を起源とした母斑細胞の過誤腫的増殖物と言われている．色素性母斑が口腔粘膜に発生するのは稀と言われている．口腔粘膜での表面色調は悪性黒色腫に，形態は血管腫，線維種やエプーリスなどに類似し，鑑別が必要である．

今回，我々は，上顎前歯口蓋歯肉の色素性母斑の１症例を経験したので報告する．

症例

患者：41 歳　男性

初診：2014 年３月初旬

主訴：上顎前歯部口蓋歯肉の腫瘤

現病歴：近歯科医院を受診した際に右上顎１番口蓋歯肉に表面平滑，無痛で広基性の 10 ｍｍ大の半球状腫瘤を指摘され，精査加療を目的に当科紹介受診した．

既往歴：特記事項なし．

現症：体格中程度，栄養状態良好．右上顎１番口蓋歯肉に直径 10mm 大の広基性の半球状，弾性軟の腫瘤を認めた（図１）．腫瘤の境界は明瞭で，表面は平滑で中央部に暗紫色の色素沈着を認めた．

図１　初診時口腔内写真（ミラー像）

Ｘ線写真所見：腫瘤相当部歯槽骨，右上顎１番根尖部に骨吸収像などの異常所見はなかった．

臨床診断：歯肉線維腫もしくは血管腫

処置および経過：2014 年３月下旬，切除生検目的で静脈内鎮静法併用局所麻酔下に腫瘤切除術を施行した．腫瘤辺縁より１～２ｍｍの拡大域で切開線を描記し，骨膜を含め剥離し摘出した（図２）．露出骨面は平滑で，色調に異常はなかった．周囲切除粘膜をレーザー蒸散し，露出骨面にアテロコラーゲン人口真皮を貼付，保護床を

図２　腫瘤摘出時の口腔内写真

装着した．術後，自発痛，腫脹や出血は無く経時的に上皮化を得た．現在，６か月が経過しているが，再発はない．

病理組織学的診断：真皮内型色素性母斑

病理組織学的所見：Hematoxylin Eosin 染色（以下，HE 染色）では重層扁平上皮下の真皮内に母斑細胞の広がりを示し，同母斑細胞はメラニン色素の沈着を認めた（図３）．また，骨膜側の垂直方向は腫瘍細胞が陽性であった．

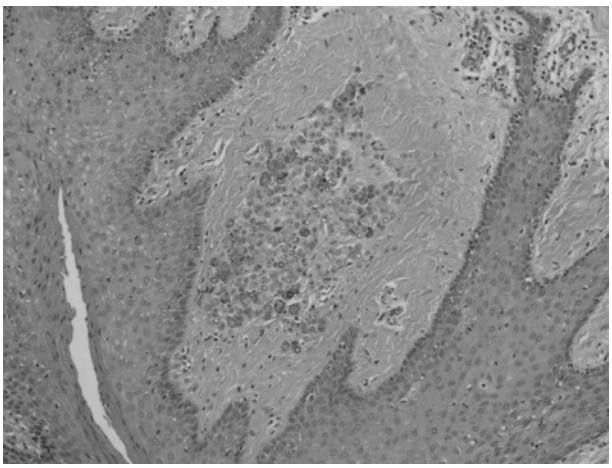

図３　病理組織像（HE 染色．×100）
真皮内に母斑細胞が認められる．

考　　察

口腔内の色素性病変は自覚症状に欠くため，患者が医療機関を受診する機会が少なく臨床像は不明な点が多い．一般に皮膚科領域では，組織学的に母斑細胞が存在する位置によって真皮内型母斑・複合型母斑・接合型母斑に分類される．本邦での口腔内の色素性母斑症例は渉猟する限り自験例を含めて 44 例であった[1-32]（表１）．

表１　本邦での口腔内の色素性母斑症例　44 例　（自験例含む）

	報告者	報告年	性別	年齢	部位	大きさ（mm）	色素沈着	形態	組織型
1	山崎ら[1)]	1960	女	23	口蓋	30x30x10	有	隆起	真皮内型
2	鳥山ら[2)]	1962	男	37	口蓋	大豆大	有	隆起	複合型
3	小浜ら[3)]	1975	女	30	頬粘膜	40x20	有	隆起	真皮内型
4	虫本ら[4)]	1977	女	27	下顎歯肉	15x15	有	隆起	真皮内型
5	瀧川ら[5)]	1979	女	17	口蓋	30x20	有	隆起	真皮内型
6	山本ら[6)]	1981	男	25	上顎歯肉	20x20	有	隆起	真皮内型
7	〃	〃	女	25	下顎歯肉	16x12	有	隆起	真皮内型
8	河野ら[7)]	1984	女	59	下顎歯肉	10x8	有	隆起	真皮内型
9	〃	〃	女	6	下顎歯肉	7x7	有	隆起	真皮内型
10	古森ら[8)]	1984	男	77	口蓋	20x8	有	平坦	接合型
11	秋山ら[9)]	1984	男	32	口蓋	13x13	有	隆起	真皮内型
12	〃	〃	女	49	口蓋	26x25	有	平坦	真皮内型
13	安藤ら[10)]	1984	男	16	頬粘膜	3x2x2	有	隆起	真皮内型
14	岩間ら[11)]	1984	女	25	上顎歯肉	拇指頭大	有	隆起	真皮内型
15	内山ら[12)]	1985	男	60	下顎歯肉	拇指頭大	有	隆起	真皮内型
16	岩渕ら[13)]	1985	女	7	上唇	7x6	有	隆起	複合型
17	斉藤ら[14)]	1986	女	25	頬粘膜	12x20	有	隆起	複合型
18	加藤ら[15)]	1987	女	17	下顎歯肉	7x15x10	有	隆起	複合型
19	島津ら[16)]	1987	女	23	下顎歯肉	7x7	有	隆起	真皮内型
20	〃	〃	女	31	口蓋	10x11	有	隆起	真皮内型
21	徳久ら[17)]	1988	女	25	頬粘膜	14x9x5	有	隆起	複合型
22	山中ら[18)]	1988	女	57	口蓋	14x13x4	有	隆起	真皮内型
23	〃	〃	女	26	口蓋	4x9	−	隆起	真皮内型
24	〃	〃	男	45	下唇	2.5x2.5	無	隆起	真皮内型
25	橋本ら[19)]	1988	女	26	口蓋	9x7	無	隆起	真皮内型
26	山岸ら[20)]	1989	女	63	下顎歯肉	6x5x2	有	隆起	真皮内型
27	梅田ら[21)]	1989	男	2	下顎歯肉	歯冠大	有	−	接合型
28	〃	〃	男	6	上顎歯肉	歯冠大	有	−	複合型
29	〃	〃	男	7	口蓋	歯冠大	有	−	真皮内型
30	〃	〃	女	7	口蓋	歯冠大	有	−	真皮内型
31	高森ら[22)]	1991	女	21	下顎歯肉	5x5x0.5	有	隆起	複合型
32	〃	〃	女	6	口蓋	2x2	有	平坦	接合型
33	玉城ら[23)]	1991	女	27	下顎歯肉	8x8	有	隆起	複合型
34	立石ら[24)]	1992	女	8	頬粘膜	8x5	有	隆起	複合型
35	高木ら[25)]	1993	男	44	口蓋	30x20	有	隆起	真皮内型
36	長谷川ら[26)]	1995	男	−	口蓋	7x10	有	隆起	真皮内型
37	玉城ら[27)]	1995	女	27	下顎歯肉	8x8	有	隆起	複合型
38	酒向ら[28)]	1996	男	26	頬粘膜	4x5	有	隆起	真皮内型
39	佐渡ら[29)]	1997	男	42	口蓋	28x26	有	隆起	真皮内型
40	泉沢ら[30)]	1999	女	44	口蓋	33x23	有	隆起	真皮内型
41	水野ら[31)]	2002	女	6	口蓋	3x2	有	平坦	接合型
42	〃	〃	女	35	口蓋	7x8	有	隆起	真皮内型
43	古山ら[32)]	2007	女	54	下顎歯肉	11x11	有	隆起	真皮内型
44	自験例	2014	男	41	口蓋	10x10	有	隆起	真皮内型

その年齢分布は２歳から 77 歳まで広く分散し，性別では女性 29 例，男性 15 例で女性が多かった．発生部位では，口蓋が 20 例（45.4%），下顎歯肉が 14 例（29.5%），頬粘膜６例（13.6%）であった．口蓋と下顎歯肉に発生頻度が高く，両者を合わせると全体の 75% を占めていた．母斑の大きさは 1 mm から 40mm で平均 13.9mm であった．形態は半球状，ポリープ状，乳頭状などの隆起を呈することが多く，平坦な症例もみられた．ほとんどの症例は色素沈着を認めた．

組織型については，真皮内型が 33 例（66.7%）と３分の２を占め，複合型が 10 例(24.4%)，接合型は４例(8.9%）であった．組織型別に比較検討すると，真皮内型および複合型の群と接合型の群に分けることができ，真皮内型および複合型の群は様々な部位に隆起状として見られるが，接合型の群では，ほとんどが口蓋に発生し，性状は平滑であった．

色素性母斑の特徴は，１）組織型は真皮内型が多く，複合型，接合型と続く．２）発生部位は真皮内型，複合型は下顎歯肉，口唇，頬粘膜に多く，接合型は口蓋に多い．３）性別では女性に多い．４）大きさに関しては特徴的でない．５）ほとんどのもので着色を認める．６）隆起しているものが多いが，接合型は平滑である．自験例では，組織型別での発生部位，大きさ，腫瘤の性状などは他の報告例と同様の特徴を示した．

口腔内の色素性母斑の報告例が少ない理由として，Buchner ら[33]は生検を行わず，臨床診断で終わっているものが多いのではないかと考察し，色素性母斑を疑うような着色病変については切除し，病理組織学的検査の必要性を強調している．本症例も，臨床像のみでは歯肉線維性や血管腫との鑑別は困難で，病理組織診断にて色素性母斑の確定診断が得られた．

口腔粘膜の色素性母斑から悪性転化した報告はなかった．しかし，佐渡[29]，内田[34]，森嶋ら[35]は接合型母斑および複合型母斑は悪性黒色腫の前駆症状と考えられると報告している．また，接合性母斑は表皮の基底細胞が活性化している状態では悪性黒色腫に転化する危険性があるとしている．さらに皮膚の色素性母斑は悪性黒色腫の発生に前駆するとの報告も多数見られるとしている．森嶋ら[35]は皮膚の真皮内色素性母斑からのメラノーマ発生例を報告している．自験例は真皮内型色素性母斑であった．今後メラノーマとして再発する可能性も念頭に置き，長期的な経過観察が必要と言える．口腔粘膜の色素性母斑から悪性転化した報告例は無いものの，自験例では垂直方向の腫瘍細胞が陽性であり，今後も密な経過観察が必要と言えた．

臨床像が良性と考えられる病変でも，悪性や再発傾向の有無を知る上で病理組織学的検査は重要である．本症例の臨床診断は歯肉線維性，あるいは血管腫としていた．口腔内に発生する本症の鑑別診断は比較的困難で，切除生検後の病理組織診断の重要性を再認識した．

参　考　文　献

１）山崎万里子，公文義貢，：硬口蓋腫瘍（母斑）の一例について．耳鼻臨床　53：354-358, 1960.

２）鳥山寧二，三枝直砥，他；硬口蓋色素性母斑の一例．耳鼻臨床　55：249-250, 1962.

３）小浜源郁１，結城勝彦，他：頬粘膜に発生した色素性母斑の一例．口病誌　42：324-327, 1975.

４）虫本浩三，今上茂樹，他：歯肉に生じた色素性母斑の一例．日口外誌　23：692-694, 1977.

５）瀧川富雄，松本光彦，他：口蓋に生じた色素性母斑の一例．日大歯学　53：937-941, 1979.

６）山本浩嗣，高木実，他：口．腔粘膜に生じた色素性母斑の二例．日口外誌　27：511-514, 1981.

７）河野信彦：色素性母斑の二例．日口外誌　30：483-487, 1984.

８）古森孝英，斉藤道雄，他：口蓋に発生した色素性母斑の一例．日口外誌　30：884-890, 1984.

９）秋山行弘，北原美奈子，他：口蓋に発生した色素性母斑の二例．日口外論　30：180, 1984.

10）安藤俊史，須川直機，他：頬粘膜にみられた色素性母斑の一例．日口外誌　30：180, 1984.

11）岩間栄子，瀧川富雄，他：上顎歯肉部に生じた色素性母斑の１例．日口外誌　30：2073, 1984.

12）内山映子，瀧川富之，他：歯肉部に生じた色素性母斑の二例．日大歯学　59：113, 1985.

13）岩淵皐：口唇に発生した先天性色素性母斑の一例．みちのく歯学会雑誌　16：120, 1985.

14）斉藤和彦，鳴田ゆりえ，他：粘膜にみられた色素性母斑の一例．日口外誌　32：1093, 1986.

15）加藤仁夫，郡家正彦，他：歯肉に発生した複合性母斑の一例．日口外誌　33：2788, 1987.

16）島津真史，山崎清仁：口腔粘膜に発生した色素性母斑の２例．日口外誌　33：2301, 1987.

17）徳久道夫，藤本誠一，他：口腔粘膜に発生した色素性母斑の一例．日口外誌　34：774, 1988.

18）山中一成，浜田清俊，他：口腔領域にみられた色素性母斑の３例，日口外誌　34：2790, 1988.

19）橋本房三，石橋克禮，他：口蓋粘膜にみられた Intramucosal nevus の１例．鶴見歯学 14：257-261, 1988.

20）山岸真弓美，北村豊，他：歯肉に発生した色素性母斑の一症例．日口外誌　35：7138-141, 1989.

21）梅田正博，寺延浩，他：口腔粘膜原発悪性黒色腫の臨床的・病理組織学的検討３報：口腔粘膜 の良性および前癌性色素性病変について．日口外誌 35：2065-

2074, 1989.
22) 高森康次，海老原務：色素性母斑の２例と文献的考察　口科誌　40(2)：469-478, 1991.
23) 玉城廣保：下顎歯肉に発生した色素性母斑の１例　口腔腫瘍 3(1)：64-69, 1991.
24) 立石晃：臼後歯肉に発現した複合性母斑の１例　日口外誌 38：1677-1678, 1992.
25) 高木寿史：口腔内に発生した色素性母斑の免疫組織化学的検索　口蓋の１例について　日口外誌 39：423-427, 1993.
26) 長谷川慶子：口腔粘膜に発生した色素性母斑の２例　日口外誌　41：1009-1011, 1995.
27) 玉城廣保：下顎歯肉に発生した色素性母斑の１例（既報告）に関する知見・補遺　歯科展望　85：12411247, 1995.
28) 酒向誠：口腔粘膜にみられた色素性母斑の２例　日口外誌 42：1215-1217, 1996.
29) 佐渡忠司：巨大な腫瘤形成を認めた口蓋粘膜色素性母斑の１例　日口外誌　43：846-848, 1997
30) 泉沢充：歯槽粘膜に生じた色素性母斑の１例　日口外誌　45：205-207, 1999.
31) 水野進：口腔粘膜に生じた色素性母斑の２例　愛院大誌　40：213-216, 2002.
32) 古山令子：上顎前歯部にみられた色素性母斑の一例　愛院大誌　45：635-63, 2007.
33) Buchner, A. and Hansen, L. S.: Pigmented nevi of the oral mucosa; aclinicopathologic study of 32 cases and review of 75 cases from the literature; Part I. A clinicopathologic study of 32 new cases. Oral Surg 48：131-142, 1979.
34) 内田安信，佐々木元賢：顎口腔外科診断治療体系・講談社，110, 1991.
35) 森島隆文：色素細胞性母前上に生じた悪性黒色腫について．臨皮，29：675-662, 1975.

（平成 27．4．10 受付，平成 27．5．27 受理）
「本論文内容に関する開示すべき著者の利益相反状態：なし」