福岡大医紀（*Med. Bull. Fukuoka Univ.*）：33(2)，133-135，2006

# The Occurrence of Tension Pneumothorax under General Anesthesia：Onset during Brain Surgery

Hirofumi HASHIMOTO[1)2)], Tatsu MIYOSHI[1)], Takayuki SHIRAKUSA[1)]
and Kentaro WATANABE[2)]

[1)] *Second Department of Surgery, School of Medicine, Fukuoka University, Fukuoka, Japan*
[2)] *Department of Respiratory Medicine, Fukuoka University Hospital*

**Abstract**：A 57-year-old man fell into an ill- ventilated state during brain surgery, after the clipping of a cerebral aneurysm. A chest X-ray after the operation revealed tension pneumothorax on the left side. An immediate deaeration with needle puncture and intrathoracic drainage was performed, followed by a bullectomy with video-assisted thoracic surgery. The onset of pneumothorax during general anesthesia is frequently reported during laparoscopic operations. The mechanism for this occurrence is speculated to be that the gas used during the laparoscopic operation may either directly or indirectly migrate to the thoracic cavity. This case experienced an onset of tension pneumothorax under general anesthesia during brain surgery. In addition, the relationship between the onset of pneumothorax and general anesthesia is unclear. Even though the onset of pneumothorax during general anesthesia remains rare, we should pay strict attention to such an occurrence because it may occasionally become a serious disease condition.

**Key words：Pnumothorax, General anesthesia, Onset during operation**

# 全身麻酔施行中に発症した緊張性気胸の１例

橋本　博史[1)2)]　三好　立[1)]　白日　高歩[1)]
渡辺憲太朗[2)]

[1)] 福岡大学医学部外科第２教室
[2)] 福岡大学医学部呼吸器内科教室

**要旨**：症例は57歳，男性．全身麻酔下に行った脳動脈瘤のクリッピング術施行中に，酸素化の低下を主とする換気不良状態を認めた．術後の胸部単純写真で左気胸を呈していたため，直ちに穿刺脱気を行い，胸腔内ドレーンを挿入し，翌日胸腔鏡下ブラ切除術を行った．全身麻酔中の気胸発生は主に気腹操作を伴なう腹腔鏡手術に伴うものが多く報告されており，そのメカニズムとして腹腔から胸腔内へ直接，あるいは後腹膜や皮下を経由して腹腔内へガスが侵入するものが考えられている．本症例は気腹操作を伴なわない脳外科領域の全身麻酔中に発症したもので，ブラが偶発的に破裂した可能性が強い．本疾患における全身麻酔と気胸発生の因果関係は不明だが，全身麻酔中の気胸発症は稀とはいえ，時には重篤な結果を招く事があると予想され注意を要する．

**キーワード：気胸，全身麻酔，術中発生**

別冊請求先：〒814-0180　福岡県福岡市城南区七隈7-45-1　福岡大学医学部第２外科　三好　立
E-mail：dango-musi@umin.ac.jp

## は じ め に

全身麻酔中の気胸発生は主に腹腔鏡手術に伴うものが多く報告されており[1)-5)]，その理由として腹腔から胸腔内へ直接，あるいは後腹膜や皮下気腫を経由して腹腔内へガスが侵入する機序が考えられている[1)-5)]．

本症例のように全身麻酔下の脳外科手術中に起きた気胸は極めて稀と思われ，文献的考察を踏まえて報告する．

症　例：57歳，男性．

主　訴：なし．

家族歴：特記事項なし．

既往歴：2006年に自然気胸に対して開胸ブラ切除術施行している．

生活歴：飲酒歴：ビール１本/日，喫煙歴18歳から50歳まで50本/日．

現病歴：2001年10月，脳ドックで指摘された右中大脳動脈未破裂動脈瘤に対するクリッピング手術を目的に入院となった．

入院時現症：身長 174.0cm，体重 82.0kg，体温36.4℃．

入院時検査所見：特に異常値は認めず．

血液ガス：Room air で PaCO2 40.6mmHg，PaO2 80.0mmHg，SaO2 96.0%であった．

麻酔および手術術式：麻酔前投薬として Pentobarbital を 50mg/body，Diazepam を 10mg/body をそれぞれ手術前日の21時に内服した．手術当日は手術室入室後，静脈路を左腕より 18G サーフロ針で確保し，Propofol 1mg/kg，Vecuronium 0.1mg/kg で麻酔導入した．麻酔深度が十分になった時点でスパイラルチューブ 8.0mm を挿管して気道を確保した．挿管操作はスムーズに特に問題なく行われた．麻酔維持は酸素（$O_2$）1L/min，亜酸化窒素（$N_2O$）1L/min，isoflurane 0.8L/min（FiO2 0.35）で開始した．硬膜外カテーテルは挿入していない．全身麻酔後，患者を仰臥位，頭部三点固定にて，前頭側頭開頭動脈瘤クリッピング術を施行した．

麻酔経過：手術開始15分後より動脈血酸素化の不良が認められ始め，FiO2 50%で PaO2 84%，SaO2 95%であった．しかしながら，この時点では両側呼吸音，血圧，脈拍尿量，等の Vital sign は安定していたため麻酔および手術は継続された．手術時間は８時間20分，麻酔時間は11時間30分であった．出血量は 455ml であった．術後，抜管操作時に痰の排出が多かったため気管支ファイバーを行ったところ左主気管支の圧縮所見を認めた．胸部単純写真で左胸腔の透過性亢進と縦隔の右側偏位を認め（図１）左緊張性気胸と診断された．直ちに 16G の穿刺針を用いて脱気を行い，左胸腔内にトロッカーカテーテル 20F を挿入した．トロッカーカテーテル挿入後も air leakage が持続するため気胸治療を目的に当科転科となった．

**図１**　胸部単純写真：左肺野の透過性亢進，縦隔の右方偏位を認め，左緊張性気胸と診断した．

画像所見：胸部単純写真上，左肺野の透過性亢進，縦隔の右方偏位を認め，左緊張性気胸を呈していた．

気胸に対する治療：CT 上左肺尖部にブラを認めた（図２）ため，胸腔鏡下左肺ブラ切除術を施行した．右側臥位，３ポート孔にてアプローチした．胸腔鏡挿入後，胸腔内の観察を行ったところ左肺上葉縦隔側にブラの存在を確認した．Sealing test にて，同部位よりの air leakage を認めたため，自動縫合器を使用しブラ切除を行った．肺切除線にフィブリン糊を塗布し，他にブラ，出血，air leakage が無いことを十分確認し，20Fr 胸腔ドレーンを左胸腔内に挿入，閉創して手術を終了した．術後の経過は良好（図３）で２日目胸腔ドレーンを抜去した．

## 考　　察

全身麻酔下の術中発生気胸報告の多くは腹腔鏡・体腔鏡による気腹に伴うもので，そのメカニズムとして腹腔から胸腔内へ直接，あるいは後腹膜や皮下を経由して腹腔内へガスが侵入するものが考えられている[1)-5)]．

本症例は気腹操作を伴わない脳外科の全身麻酔中に発症した気胸であり，多くの報告とはその背景が異なる．本症例でのメカニズムは元々存在したブラの偶発的な術中の破裂によるものと考えられるが，麻酔の導入は順調に行われており，麻酔中の陽圧換気との関連が推察はされるものの術中気胸発症と全身麻酔との因果関係は不明である．いずれにせよ術中に発症した自然気胸が，最終

**図 2**　CT 所見：左肺の著明な縮小，縦隔の右方偏位を認める．

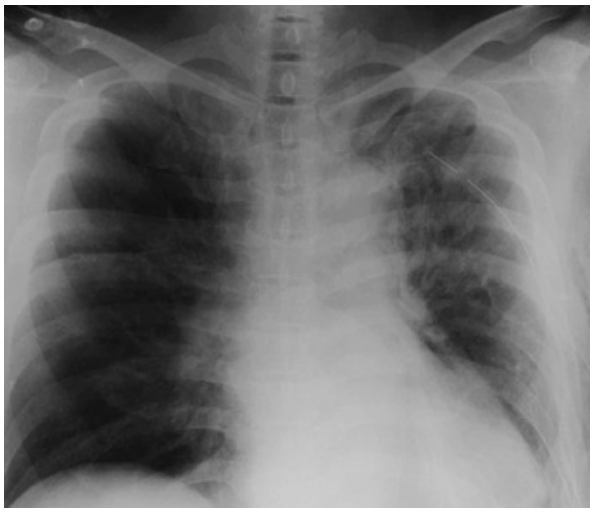

**図 3**　術後胸部単純写真：胸腔ドレーンにて充分に肺は膨らんでいる．

的には陽圧換気により緊張性気胸にまで発展した病態で一種の Balo-trauma の形で発見されたと考えられる．

本症例は，幸いにも長時間の麻酔時間にもかかわらず事なきを得たが，全身麻酔中に気胸が発症する頻度は稀とはいえ，時に重篤な結果を招くことがあることが十分予想される．報告の多い内視鏡手術以外の全身麻酔中にも発症しうる事を念頭に置くべきで，術中の pulse Oximeter，Capnograph，呼吸音などの異常所見に対し，術中気胸発生を念慮においた迅速な対応を行う事は重要と考える．

## 文　　献

1）日下淳也，後藤孝治，山本俊介，長谷川輝，岩坂日出男，野口隆之：後腹膜鏡下腎摘出術時に気胸を合併した 1 症例．麻酔　53：141-1413，2004.
2）名和正行，中山禎人，藤村直幸，表　圭一，並木昭義：腹腔鏡下副腎手術時に発症した気胸の 1 症例．麻酔　52：857-859，2003.
3）篠原一彰，矢内裕宗，赤津賢彦，赤間洋一，田勢長一郎，奥秋晟：腹腔鏡に合併した気胸の 2 例．日臨麻誌　vol. 14 No. 6 Jul. 1994.
4）今永和幸，菅原真哉，阿部聖孝，池崎弘之，小川　龍：腹腔鏡下胆嚢摘出術中緊張性気胸を生じた 1 例．臨床麻酔 vol. 17 No.14（1993-4）.
5）小倉あき子，藤原　広，増田隆雄，永尾　康，岡　秀一郎，吉村　節：全身麻酔中に気胸が発症した一症例．昭和歯学会雑誌　第24巻　第4号.

（平成18. 2. 7受付，18. 4. 8受理）