福岡大医紀（*Med Bull Fukuoka Univ*）：32(3), 105-108, 2005

A Case of Small Cell Lung Cancer Combined with a Metastatic Lung Tumor from Esophageal Cancer

Motohisa KUWAHARA[1], Kitaro FUTAMI[2], Yuji EGAWA[2],
Nariyoshi TAKAYAMA[2], Akinori IWASHITA[3], Akinori IWASAKI[4],
Takayuki SHIRAKUSA[4] and Sumitaka ARIMA[2]

[1] *Department of Surgery, Amakusacyuou General Hospital*
[2] *Department of Surgery, Chikushi Hospital, Fukuoka University*
[3] *Department of Pathology, Chikushi Hospital, Fukuoka University*
[4] *Department of Second Surgery, Fukuoka University School of Medicine*

Abstract：We report a rare case of small cell lung cancer combined with a metastatic lung tumor from esophageal cancer in a sixty-year-old woman. The patient had previously undergone a subtotal esophagectomy and adjuvant chemotherapy postoperatively for advanced abdominal esophageal cancer. Five years and seven months after surgery, right lung tumors were pointed out on chest computed tomography, and chemotherapy was thus performed for one year to treat the recurrent disease. Nevertheless, the lung tumors continued to increase in size, and a right lower lobectomy was therefore performed. The histological findings revealed metastatic squamous cell carcinoma from esophagus and small cell lung cancers.

Key words：Esophageal cancer, Metastatic lung tumor, Small cell lung cancer, Combined cancer

食道癌術後７年目の肺転移に重複した小細胞肺癌切除例の一例

桑原　元尚[1]　二見喜太郎[2]　永川　祐二[2]
高山　成吉[2]　岩下　明徳[3]　岩崎　昭憲[4]
白日　高歩[4]　有馬　純孝[2]

[1]天草中央総合病院外科
[2]福岡大学筑紫病院外科
[3]福岡大学筑紫病院病理部
[4]福岡大学医学部第二外科

要旨：小細胞肺癌と食道癌肺転移の重複癌を経験したので報告する．症例は60歳台　女性，1996年腹部食道癌の診断で右開胸開腹で食道亜全摘術を施行した．術後病理は高分化扁平上皮癌で腹腔動脈周囲，胸部気管リンパ節に転移を認め，術後化学療法として CDDP＋5FU を５クール投与した．術後７ヶ月目右頚部リンパ節再発に対し，摘除後局所に放射線治療を追加した．2002年３月胸部 CT で右下肺野に転移性腫瘍を疑い，化学療法 CPT-11＋CDDP を５クール行った．一時的に縮小したが，再増大を認め手術適応となった．2003年４月開胸術施行，右下葉に二個の腫瘤および臓側胸膜直下・下葉気管支周囲のリンパ節の転移を認められ下葉切除術を施行した．組織所見で二つの腫瘍は各々転移性扁平上皮癌，小細胞肺癌であり重複癌と診断した．小細胞肺癌に対する化学療法を行うも，縦隔リンパ節転移が悪化し術後７ヶ月で死亡した．

索引用語：食道癌，転移性肺腫瘍，小細胞肺癌，重複癌

別刷請求先：〒863-0033　熊本県本渡市東町101番地　健康保険天草中央総合病院外科　桑原元尚
Tel：0969-22-0011　Fax：0969-24-2105　E-mail：KHC03152@nifty.com
この論文の要旨は第44回日本肺癌学会総会で発表した．

はじめに

転移性肺腫瘍に対して肺切除などの外科的治療は大腸・腎など原発臓器によっては標準的治療法として一般的に行われている．食道癌については根治術後の再発では全身状態が不良であり，胸腔内の癒着など操作の困難性などのリスクが大きく，外科的治療が選択されることは少ない．

今回食道癌術後の担癌生存7年目の右下葉に限局した肺腫瘤に対して外科的切除を行い，切除肺標本内に食道癌からの転移性肺腫瘍と小細胞肺癌の重複を認めた稀な症例を経験したので報告する．

症　　例

症例：60歳台　女性

1996年8月食物通過障害で精査し腹部食道に潰瘍浸潤型の主病巣およびその1cm口側に低い隆起病巣を伴う多発食道癌の診断で9月に右開胸開腹で食道亜全摘，リンパ節郭清（D2），胃管再建を行った．病理診断は高から中分化型の扁平上皮癌で腹腔動脈周囲リンパ節，胸部気管リンパ節にリンパ節転移を認めた．ステージⅣ（pT3, pN4M0）であり術後補助化学療法としてCDDP 8mg＋5FU 350mg/m^2/day×5の投与を5クール行った．術後7ヶ月，右頚部リンパ節腫大をみとめ，局所切

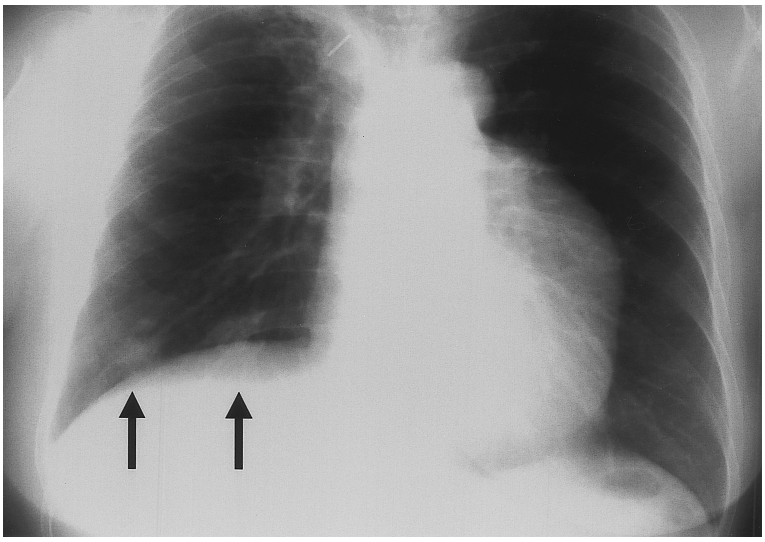

図1　胸部X線単純写真
再建胃管による縦隔の拡大を認め，右下肺野に二つの結節影が認められる（↑）．

図2　胸部CT写真右下葉S^{8}とS^{10}の胸膜直下に二つの結節影を認める．

除にて再発を確診した後，放射線治療を追加した．

2002年3月定期検査の胸部CTで転移性肺癌と考えられる腫瘤を右下肺野に認めCPT-11 30mg＋CDDP 30 mg/m^2/biweeklyで5クールの化学療法を行った（図1，2）．一時縮小したが寛解に至らず，再増大をきたし本人の希望もあり切除の方針となった．術前の気管支鏡では直接・間接所見はなく，経気管支鏡下肺生検でも確定診断は得られなかった．

2003年4月開胸術を施行した．食道亜全摘時の第4肋間腋窩前方開胸創は避け，第5肋間後側方開胸でアプローチした．開胸時，高度の癒着に難渋したが右下葉に2個の腫瘤（S^8とS^{10}に各々約20mm）および肺表面から臓側胸膜直下・下葉気管支周囲リンパ節周囲に白色の小結節を認めた．術中肺針細胞診でClass Ⅴの診断で食道癌の肺転移と判断した．可及的に癒着を剥離し下葉気管支周囲リンパ節を含めて下葉切除を行った．

術後の病理学的検索でS^8の腫瘤はSquamous cell carcinomaの診断で免疫染色でCytokeratin 14，34β-E12，AE1/AE3陽性で画像上の所見も加えて食道癌からの肺転移とした(図3，4)．S^{10}および臓側胸膜直下に

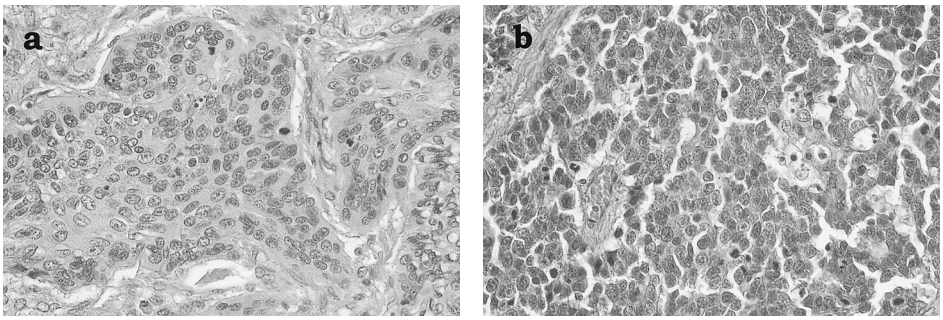

図3　病理組織像　H. E. 染色（×100）
a：S^8の腫瘤はSquamous cell carcinomaの診断だった．
b：S^{10}および臓側胸膜直下の結節はSmall cell Carcinoma, Intermediate cell typeと診断された．

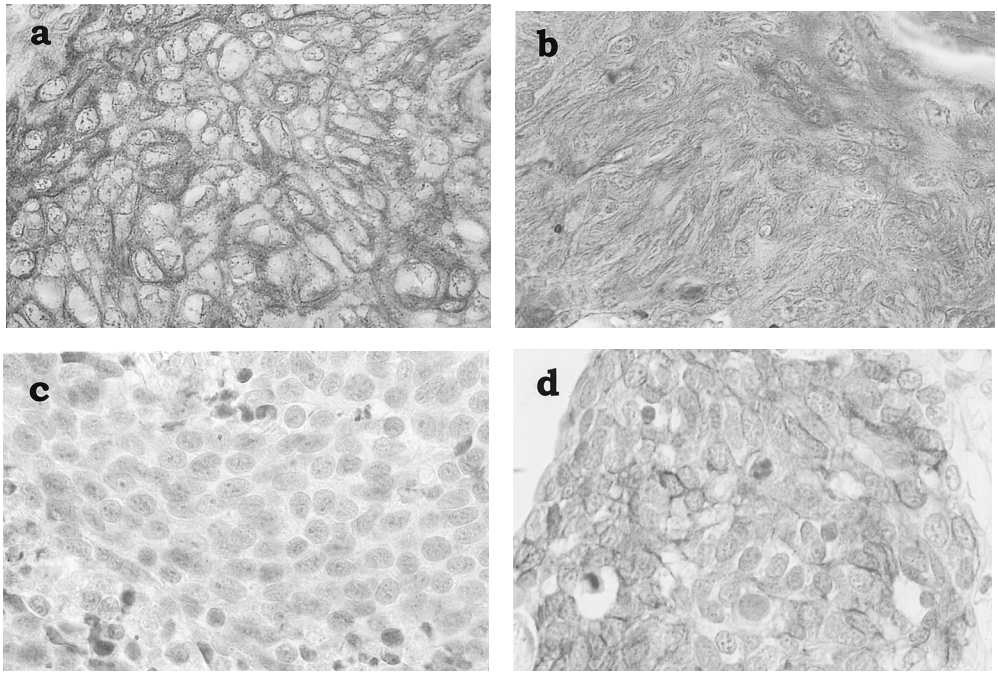

図4　免疫染色組織像（×100）
a，b：S^8の腫瘤，c，d：S^{10}および臓側胸膜直下の結節
a，c：Cytokeratin 14染色でS^8の腫瘤は陽性で，S^{10}および臓側胸膜直下の結節は陰性だった．
b：Cytokeratin 34β染色でS^8の腫瘤は陽性だった．d：CD56染色でS^{10}および臓側胸膜直下の結節は陽性だった．

認められた結節は Small cell Carcinoma, Intermediate cell type の診断で，免疫染色では CD56, Cytokeratin CAM5.2，18が陽性であった．リンパ節腫大は小細胞癌によるものだった．右下葉に２つの異なった組織所見の腫瘍が認められ，食道癌肺転移と小細胞肺癌の重複癌と診断した．

術後全身状態が回復した後に塩酸アムルビシン 30mg/m^2/day×3/monthly の化学療法２クール行ったが，縦隔内再発が増悪し７ヶ月後死亡した．

考　　察

食道癌の肺転移は剖検輯報によると食道癌剖検例9,936症例中，肺転移5,108例（51.4%）と高頻度である[1]が，臨床的には両側多発性肺転移が多いこと，他臓器再発やリンパ節再発を伴うことが多いこと，および発見時に全身状態が不良など患者側の理由も加わり肺転移再発巣に対し外科的治療の適応は限られているのが現状である[2]．肺転移からみた検討としては近藤ら[3] は転移性肺腫瘍の切除例624例中，食道原発は６例（0.9%）と報告されており，また転移性肺腫瘍研究会の集計[1] では，1,172手術例中，食道原発は18例とされ，食道癌肺転移が切除されることは稀である．自験例は食道癌術後７年目で併用化学療法施行後の右下葉に限局した肺転移と考え集学的治療の一環として局所コントロールを目的に，また患者の希望もあり手術を選択した．術前の気管支鏡では確定診断を得ることができず，術後の病理学的検索で食道原発の転移性肺腫瘍と小細胞肺癌の重複が明らかとなった．

一般に診断技術の進歩による早期癌の増加および種々の治療法の開発により予後が改善されつつあり重複癌は近年増加傾向にある．食道重複癌の頻度も12.4-13.5%と報告されている[4)-5)]．食道重複癌を臓器別にみると，胃癌や頭頸部癌との重複が多数を占め，同じ胸部の臓器であり，喫煙の発癌危険因子が共通する肺癌は1.3-2.9%と比較的稀である[4)-6)]．

食道肺重複癌の治療としては同時性でも外科的治療が行われることは多くはなく[7)-9)]，食道癌先行の切除例での肺癌に関しては外科的治療が選択されることは非常に稀である[9]．その理由としては両腫瘍の切除後の５年生存率はそれぞれ20%から30%と非常に予後が悪く，お互いが存在する期間に制限があること，食道癌に関連するほとんどの肺腫瘍は転移性と考えられ化学療法が施行されることが多いことに加え，前述した患者側のリスクの問題もあり，侵襲が大きくなる外科的治療が選択されることが少ないものと考えられる．

今回の手術では再開胸でありアプローチは既手術創を避け，転移性腫瘍に対しての肺底区切除もしくは下葉切除を予定したが，開胸時の癒着は高度であり術前の予想のごとく下葉切除と主気管支周囲リンパ節郭清以上の操作は困難であった．また術後の回復が思わしくなく小細胞肺癌に対する化学療法の導入が遅れ，２クールの化学療法後には全身倦怠感等を訴えられ為に化学療法を中止した．

進行癌における二次癌の発生には放射線治療あるいは化学療法の関与を考える必要がある．伊藤ら[9] は食道癌術後14年目に発生した肺小細胞癌について報告し，放射線照射による誘発癌の可能性を示唆しているが，本症例では胸部に対する放射線治療の既往はなかった．また化学療法に関しては因果関係を実証することは難しく，その可能性を視野に入れた観察が肝要となる．

小野ら[4] は食道・肺重複癌の第一癌と第二癌の発生する平均期間は22ヶ月と報告している．肺病変については，原発あるいは転移再発の鑑別は画像的に難しいが，予後の向上に伴い食道癌術後には転移，再発のみでなく重複癌の発生も考えた観察が必要になると思われた．

結　　語

食道癌術後７年，術後化学療法等の治療を行った症例に対し右下葉切除を施行し，切除肺の検索で食道癌肺転移および小細胞肺癌の重複癌と診断した一例を報告した．

文　　献

1）山口　豊，光永伸一郎，安川朋久・他：転移性肺腫瘍の臓器別頻度とその年代的変容．臨外　52：13-17，1997.
2）守尾　篤，宮前秀昭，泉　浩・他：食道癌術後肺転移の１切除例．日胸　59：293-297，2000.
3）近藤晴彦，中山治彦，浅村尚生・他：転移性肺腫瘍の検討．日外会誌　99：299-302，1998.
4）小野崇典，山名秀明，藤田博正・他：食道癌と多臓器との重複癌に関する臨床検討．久留米医会誌　59：114-120，1996.
5）柳川錬平，森崎善久，後藤正幸・他：食道重複癌40例の検討．日臨外医会誌　56：11-15，1995.
6）川原克信，白日高歩，今村明秀・他：頭頸部，食道，肺重複癌の検討．日気食会報　53：72-76，2002.
7）古賀清和，柚木純二，藤田浩弥・他：右肺癌，食道癌の重複症例に対し同時手術を施行した１症例．日呼外会誌　16：816-821，2002.
8）宋　祐人，長浜　孝，野村秀幸・他：食道癌・肺癌・小腸GIST を合併した同時性三重複悪性腫瘍の１例．胃と腸　38：357-362，2003.
9）伊藤祥隆，齋藤　裕，松永康弘・他：食道癌根治術後の14年後に発生した肺小細胞癌の一例．北陸外科学会誌　19：17-19，2000.

（平成17. 3.26受付，17. 7. 4受理）