福岡大医紀（*Med. Bull. Fukuoka Univ.*）：36(2), 127-133, 2009

A Case of Retroperitoneal Dedifferentiated Liposarcoma Presented as a Swelling Mass in Left Inguinal Area

Katsumi MAKITA[1)], Takemasa MIDORIKAWA[1)], Hidefumi YAGI[1)],
Yasuro FUJIWARA[1)], Kunitoshi AITA[1)], Michio SAKAMOTO[1)],
Ryohei SAKAMOTO[2)], Fuminori ISHII[2)] and Yuichi YAMASHITA[2)]

[1)] *Department of Surgery, Showa Hospital, Tomogikukai Medical Corporation*
[2)] *Department of Gastroenterological Surgery, Fukuoka University Hospital*

Abstract：A 66-year-old male with the mass in his left inguinal lesion came to our hospital on June, 2003. Computed tomography（CT）followed up for hepatitis C showed the huge retroperitoneal tumor extended from left inguinal area to surrounding of left kidney. Retroperitoneal liposarcoma was suspected with imaging studies. The patient received the surgery of left inguinal hernia and the fatty mass was resected at deep inguinal ring. The biopsy of retroperitoneal tumor was done at the same operation under laparotomy. Pathological findings of inguinal mass revealed fatty tissue and the findings of retroperitoneal tumor was definitive in diagnosing well differentiated liposarcoma. The tumor was removed with the left kidney. However the patient had been followed up without adjuvant chemotherapy, CT three years after the first surgery showed the mass behind spleen. The recurrence of liposarcoma was highly suspected. The tumor with a part of diaphragm, pancreatic tail, and spleen had been removed. Pathological findings demonstrated dedifferentiated liposarcoma. Metastasis had not been occurred up to six months after the second surgery. The patient died from cerebral hemorrhage on February, 2007. We will report very rare case of a retroperitoneal dedifferentiated liposarcoma found out from left inguinal tumor and had underwent several surgeries.

Key words：**Liposarcoma, Dedifferentiated, Retroperitoneal, Inguinal**

鼠径部腫瘤を契機に発見された後腹膜脱分化型脂肪肉腫の１切除例

蒔田　勝見[1)]　緑川　武正[1)]　八木　秀文[1)]
藤原　康朗[1)]　相田　邦俊[1)]　坂本　道男[1)]
坂本　良平[2)]　石井　文規[2)]　山下　裕一[2)]

[1)] 医療法人社団朝菊会昭和病院外科
[2)] 福岡大学医学部消化器外科

要旨：症例は66歳男性．平成15年６月，左鼠径部腫瘤を主訴に受診，Ｃ型肝炎の既往のため鼠径ヘルニア術前，腹部 CT 検査を施行した．左鼠径部の脂肪織は左腎周囲まで連続し，後腹膜に直径 8cm の腫瘤を認め後腹膜腫瘍と診断した．ヘルニア及び組織生検のため手術を行った．術中ヘルニア嚢は存在せず，内鼠径輪で脂肪織を結紮摘出した．同時に小開腹下に後腹膜腫瘍の生検を行った．鼠径部腫瘤は脂肪織であったが，後腹膜腫瘍は組織学的に高分化型脂肪肉腫のため後腹膜脂肪肉腫摘出，左腎合併切除を行った．術後補助療法は行わず経過観察していたが，術後３年の腹部 CT 検査で脾背側に腫瘤を認めた．脂肪肉腫の再発を疑い腫瘤および横隔膜，膵尾部，脾臓合併切除を行った．病理組織は脱分化型であった．半年後

別刷請求先：〒819-0375　福岡市西区徳永911-1　昭和病院　緑川武正
TEL：092-807-8811　FAX：092-807-8019　E-male：tak_midori_716@yahoo.co.jp

の腹部 CT 検査で再発は認めなかったが，平成19年２月に脳出血のため永眠した．我々は鼠径部腫瘤を契機に発見され，初回手術後３年目に脱分化，再発した後腹膜脂肪肉腫を経験したので報告する．

キーワード：脂肪肉腫，脱分化，後腹膜，鼠径

は　じ　め　に

鼠径部腫瘤で発見された後腹膜脂肪肉腫は比較的稀な疾患である．後腹膜脂肪肉腫の治療には外科的切除が第一選択であるが，再発に対し複数回の外科手術を行い長期経過をたどる例も散見される．今回我々は左鼠径部腫瘤を契機に発見され，初回手術後３年目に脱分化，再発した後腹膜脂肪肉腫を外科的に切除し得た症例を経験したので文献的考察を加えて報告する．

症　　例

患者：66歳，男性

主訴：左鼠径部腫瘤

現病歴：平成15年６月頃からの左鼠径部の膨隆を主訴に８月当院受診．左鼠径ヘルニアの診断にて手術目的で入院となった．

既往歴：平成13年，胆嚢結石にて胆嚢摘出術，慢性Ｃ型肝炎（輸血歴あり），痔手術．

家族歴：特記事項なし

嗜好歴：タバコ10本/日，アルコール1.5合/日×35年

第１回目入院

入院時現症：身長 170cm，体重 59kg，体温36.2℃，血圧 171/102mmHg，脈拍66回/分，整．胸腹部に異常なし．左鼠径部に柔らかい鶏卵大の膨瘤を触知し還納は容易であった．

検査所見：HCV 抗体（＋），AST 40IU/l，ALT 49IU/l と軽度肝機能障害を認めた．AFP，PIVKA-Ⅱ，CEA，CA19-9 等の腫瘍マーカーは正常であった．

腹部造影 CT 検査：左腎腹側に径 8cm の一部造影効果ある low density な腫瘍性病変と左後腹膜の腎周囲から腸間膜にかけて脂肪織の著明な増加，更に冠状断，矢状断でも同様に腫瘤性病変と脂肪織の著明な増加を認めた．左鼠径部に脂肪織が連続していた（図１）．

第１回目手術　平成15年８月

手術所見：鼠径部にはヘルニア嚢は存在しなかった．腹膜鞘状突起外側の腹膜前脂肪組織外側から連続する 7×4cm の脂肪織塊を内鼠径輪レベル切離摘出した．同時に上腹部正中小切開で開腹しエコーガイド下に２箇所，後腹膜腫瘍部の生検を行った．

病理組織所見：

１）鼠径部脂肪組織：明らかな腫瘍細胞は認めず，成熟脂肪細胞であった（図２a）．

２）後腹膜腫瘍生検部：硬化型の高分化型脂肪肉腫の所見であった（図２b）．

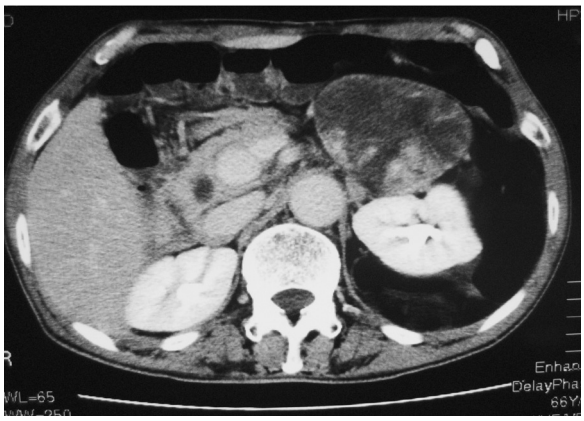

図１a　腹部造影 CT 検査（初診時）
左腎腹側に径 8cm の一部造影効果のある low density な腫瘍性病変と左後腹膜の腎周囲から腸管膜にかけて脂肪織の著明な増加を認めた．

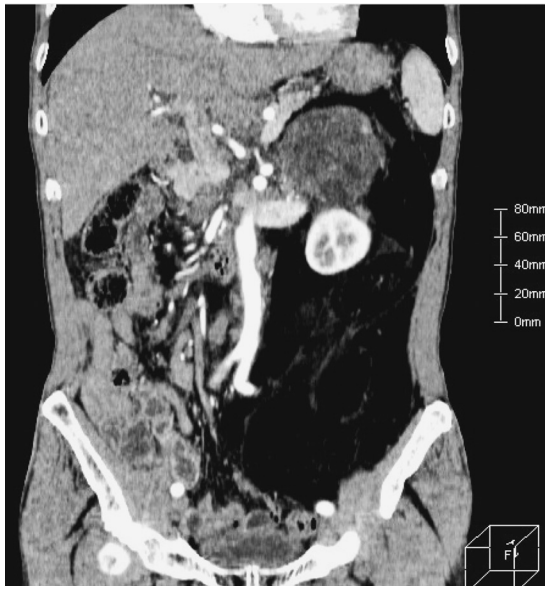

図１b　腹部造影 CT 検査（初診時）
冠状断

第２回目手術：平成15年10月に左腎合併切除を伴う後腹膜脂肪肉腫摘出術を行った．

手術所見：腫瘍は左側後腹膜を主座として存在していた．その上極は脾臓後面まで，下極は左鼠径靱帯，更に左腎を取り囲んでいた．左腎動静脈，尿管を結紮切離後に内鼠径輪レベルで前回鼠径部の手術時に結紮した脂肪組織に連続させ左腎を含め一塊として摘出した．

切除標本：腎臓を含んだ腫瘍の総重量は 3kg，大きさは 28×34cm であった．腫瘍は全体に軟らかく，手拳大の結節がみられ，腫瘍内部に灰白色の硬い腫瘤が散在していた（図３）．

病理組織所見：脂肪腫型の高分化型脂肪肉腫に相当する所見と，硬化型の高分化型脂肪肉腫の所見がみられた（図４）．

術後経過：特に問題なく退院となった．

第３回目入院

図１ｃ　腹部造影 CT 検査（初診時）
矢状断でも同様の所見が認められた．

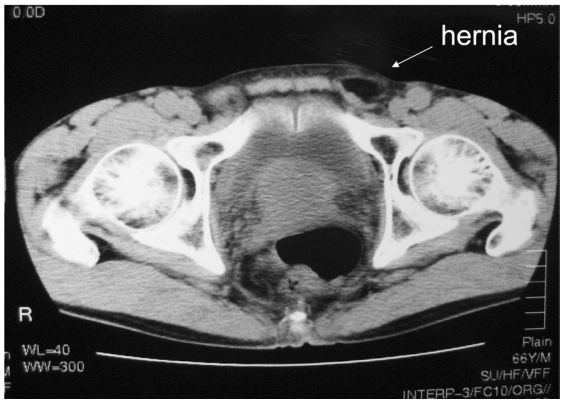

図１ｄ　腹部造影 CT 検査（初診時）
左鼠径部に脂肪織が連続していた．

術後２年８か月目の平成18年６月の腹部 CT 検査で脾臓背側に一部造影効果ある腫瘤性病変を認めたため入院となった（図５）．脂肪肉腫の再発を強く疑い，平成18年６月，腫瘤および横隔膜，膵尾部，脾臓合併切除を行った．

第３回目手術

手術所見：腫瘍は脾下極背側から膵尾部背側に存在し，発育は浸潤傾向を示し横隔膜筋層に達していた．膵尾部と脾臓と共に横隔膜も部分切除し，腫瘍を一塊に摘出した（図６）．

切除標本：腫瘍の大きさは約 7×7cm であった．腫瘤は全体的に弾性軟で黄色調を呈していたが，一部は白色調で弾性硬の部分もみられた（図７）．

病理組織所見：脱分化型脂肪肉腫の脱分化部（low grade dedifferentiation に相当する所見）と診断した（図８）．

術後経過：経過は良好で７月退院となった．平成19年１月の腹部 CT 検査で再発は認めなかったが，同年２

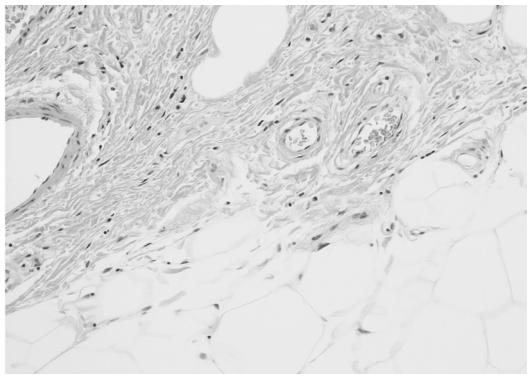

図２ａ　第１回目手術　病理組織所見（HE 染色：×20）
鼠径部脂肪組織：明らかな腫瘍細胞は認めず，成熟脂肪細胞であった．

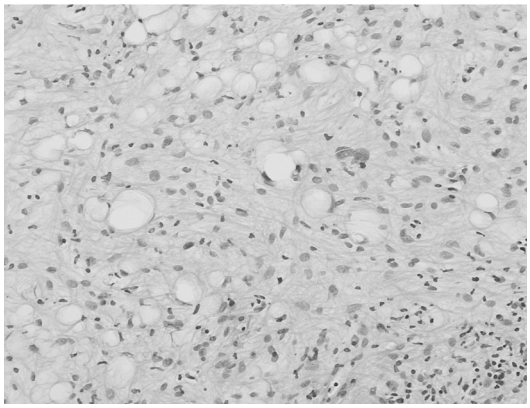

図２ｂ　第１回目手術　病理組織所見（HE 染色：×20）
後腹膜腫瘍生検部：膠原繊維性基質を背景に大小の細胞質空胞を伴う脂肪細胞が散在性に分布し，周囲には多形成を示す細胞や散在性に紡錘形ないし星芒状細胞もみられ，硬化型の高分化型脂肪肉腫の所見であった．

a　　b

図３　第２回目手術　切除標本
（a，b）腎臓を含んだ腫瘍の総重量は 3kg，大きさは 28×34cm であった．腫瘍は全体に軟らかく，手拳大の結節がみられ，腫瘍内部に灰白色の硬い腫瘤が散在していた．

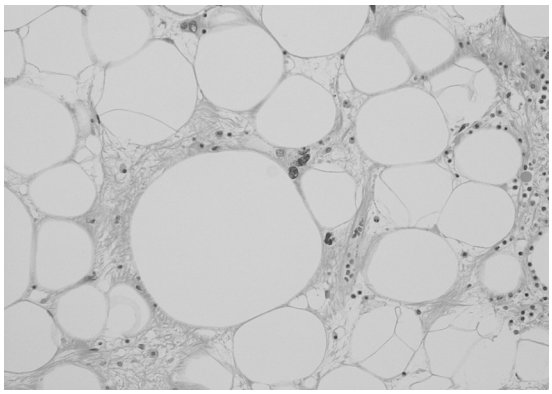

図４ａ　第２回目手術　病理組織所見（HE 染色：×20）
大型で成熟型なる大小不同の目立つ脂肪細胞の集団に少数の多形な核を有する巨細胞が混在していた．脂肪腫型の高分化型脂肪肉腫に相当する所見であった．

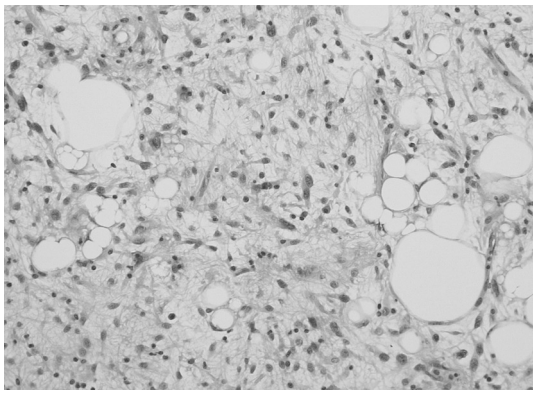

図４ｂ　第２回目手術　病理組織所見（HE 染色：×20）
豊富な膠原繊維性基質を伴う大小の脂肪細胞が散在し，単ないし多空胞状細胞質を伴う脂肪芽細胞を混じる，硬化型の高分化型脂肪肉腫の所見が見られた．

図５　腹部造影 CT 検査（術後２年８ケ月目）
脾臓背側に一部造影効果のある腫瘤性病変を認めた．

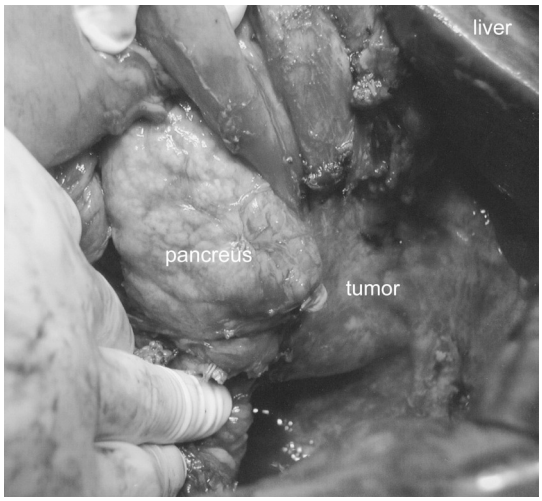

図６　第３回目手術所見
腫瘍は脾下極背側に存在し，膵尾部背側から横隔膜筋層に浸潤していたため，膵尾部，脾臓とともに横隔膜も部分切除し，腫瘍を一塊に摘出した．

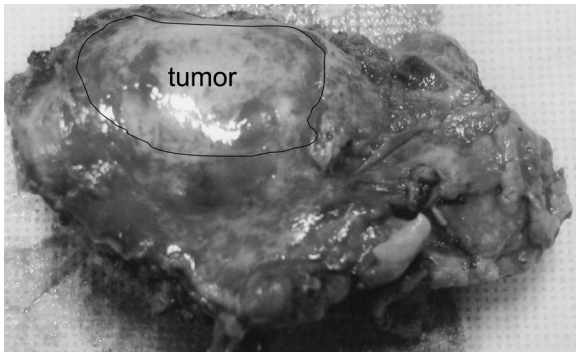

図７ａ　第３回目手術　切除標本
腫瘍の大きさは約 7×7cm であった．腫瘍は全体的に弾性軟で黄色調を呈しており，一部は白色調で弾性硬の部分もみられた．

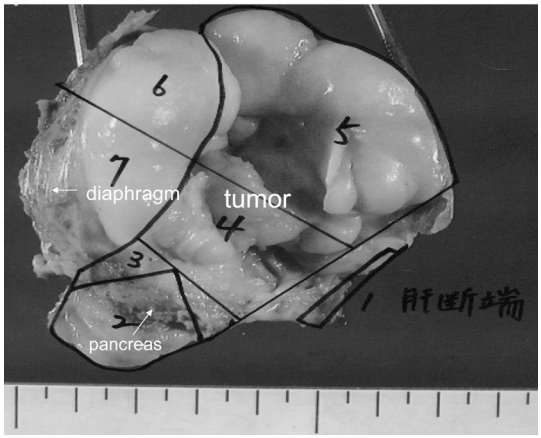

図７ｂ　第３回目手術　切除標本
２−７：腫瘍部，２−３：膵尾部，６−７：横隔膜の一部に浸潤していた．

月，脳出血のため永眠された．

考　　察

「脂肪肉腫, liposarcoma」「後腹膜, retroperitoneal」「鼠径, inguinal」をキーワードに1989年１月から2008年８月までの過去20年間の医学中央雑誌，PubMed で検索し得た症例は，自験例を含め25例であった．このうち鼠径部腫瘤を契機に発症し，脱分化を伴う複数回の手術を受けた症例は自験例を含め４例で，非常に稀な症例と考えられる．

軟部組織肉腫は全悪性新生物のうち，約１％の発生頻度である[1]．脂肪肉腫は Malignant Fibrous Histiocytoma（MFH）に次いで多く，約9.8〜18.0％と報告されており，性差はなく好発年齢は40〜50歳である[2)-4)]．発生部位は大腿部に多く，約 1/3 が後腹膜に発生する[2]．後腹膜では腎周囲脂肪織から発生するものが約半数を占め，発育形式は膨張性がほとんどで，脂肪肉腫が直接隣接臓器に浸潤することは稀である．発育が緩やかで臨床症状に乏しく，腫瘍の増大に伴い腹部腫瘤の触知，腹部膨満感などを契機に進行した状態で発見されることが多い．腫瘍径は 10cm 以上がほとんどで，平均重量は 3.5kg と報告されている[5]．診断方法は，特異的なマーカーなどはなく，腹部超音波検査，CT，MRI などの画像診断によりなされる．

脂肪肉腫の組織分類には WHO 組織学的分類が一般に用いられ，⑴ well differentiated type, ⑵ myxoid type, ⑶ high grade myxoid type（round cell type),

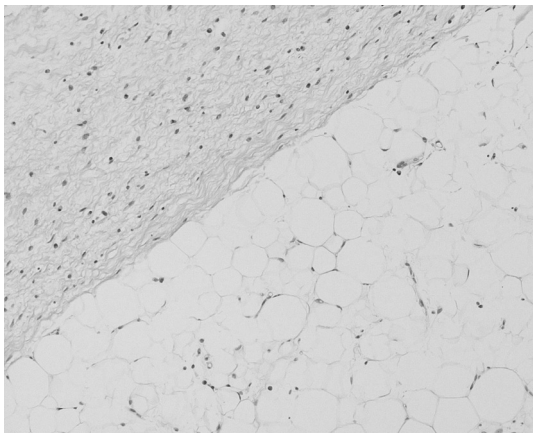

図**8 a**　第３回目手術　病理組織所見
（HE 染色：×10）病変は主に大型で成熟型の脂肪細胞の増生を中心とした脂肪腫類似の領域と脂肪細胞を含まない充実性の領域が比較的明瞭な境界をなして併存する．

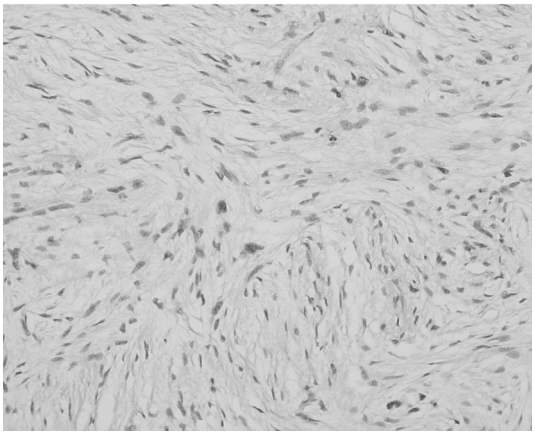

図**8 b**　第３回目手術　病理組織所見
（HE 染色：×20）脂肪細胞を含まない充実性の領域では主に異型な紡錘形細胞が多数見られ，束状あるいは渦巻き状に増殖配列した多形な細胞が混在していた．経過および脂肪腫様領域の存在より脱分化型脂肪肉腫の脱分化部（low grade dedifferentiation に相当する所見）と診断した．

⑷ pleomorphic type, ⑸ dedifferentiated type の５型に分類される[6]．

高分化型は脂肪肉腫全体の40～50％を占める．四肢に生ずるものは完全摘除すれば予後良好であるが，後腹膜に生ずるものは再発を来しやすい[7]．分化型，粘液型の半数は局所再発がみられるが，多臓器浸潤，転移はまれである．５年生存率は各々34.9％，37.6％と報告されている[8]．10～20年の追跡では，未治療の場合，死亡率は80％に達する[7]．円形細胞型や多形型は半数以上が血行性に肺，肝，骨に転移を認め，５年生存率は各々18.1％，21.0％で[3)4]，朝長らによるといずれも４年以内に死亡し予後不良である[8]．

脱分化型脂肪肉腫は90％は原発性，10％は再発性である[8]．再発を繰り返す症例では，時間依存性に脱分化を起こす例もあると報告されている[9)10]．局所再発率41～52％，転移率12～25％，５年生存率28％で，一度脱分化すると予後不良とされる[11)12]．

治療はいずれの組織型でも外科的切除が第一選択である．しかし組織学的に被膜を有さず，腫瘍細胞が圧排されて形成された偽被膜のため，境界が非常に不明瞭で摘出範囲の判断は非常に困難である．被膜外に浸潤しやすいため surgical margin の確保には隣接臓器の合併切除も行われるべきと考えられている[5]．再発例や切除不能例に化学療法が有効であったとの報告も散見されるが，化学療法や放射線療法の効果は未確認で，生存率の改善はみられていない．遠隔転移の頻度は少ないため，再発時は組織型にもよるが，積極的な合併切除により長期予後を得ることも可能であるため，再発の早期発見が重要である．

後腹膜脂肪肉腫に対する治療は，再発例を含め，現在でも外科的切除が唯一である．予後改善には，厳重な経過観察，再発の早期発見及び可及的外科的切除が必要と考えられた．

今回，我々は鼠径部腫瘤を契機に発見され，初回手術後３年目に脱分化，再発した後腹膜脂肪肉腫を経験した．他病死したものの，厳重な経過観察，再発の早期発見，積極的な外科的切除により長期予後を得られうる症例であったと考えられる．

文　　献

1）Lewis JJ, BrennanMF：Soft tissue sarcomas. Curr Probl Surg 3：817–872, 1996.

2）Peterson JJ, Kransdorf MJ, Bancroft LW, O'Connor MI：Malignant fatty tumors：classification, clinical course, imaging appearance and treatment. Skeltal Radiol 32：493–503, 2003.

3）Weiss SW, Goldblum JR：General considerations. In：Weiss SW, Goldblum JR (ed), Enzinger and Weiss's Soft Tissue Tumors 5th ed, pp. 1–14, Mosby (St. Louis), 2007.

4）Weiss SW, Goldblum JR：Liposarcoma. In：Weiss SW, Goldblum JR (ed), Enzinger and Weiss's Soft Tissue Tumors 5th ed, pp. 477–516, Mosby (St. Louis), 2007.

5）Neuhans SJ, Barry P, Clark MA, Hayes AJ, Fisher C, Thomas JM：Surgical management of primary and recurrent retroperitoneal liposarcoma. Br J Surg 92：246–252, 2005.

6）Fletcher CDM, Sundaram M, Rydholm A, Coindre

JM, Singer S：Pathology and Genetics of Tumours of Soft Tissue and Bones, IARC Press（Lyon）, 2002.
7）岩崎　宏：脂肪性腫瘍―特に異型脂肪腫様腫瘍と脱分化脂肪肉腫の多様性について―．病理と臨床　22：120–126, 2004.
8）朝長　毅，奥山和明，長尾孝一，田畑陽一郎，榎本和夫，高　在完，日浦利明，佐藤　博，磯野可一：多彩な組織像を有する後腹膜脂肪肉腫の１治験例．癌の臨床　32：927–932, 1986.
9）Nascimento AG：Dedifferentiated liposarcoma. Seminars in Diag Pathol 18：263–266, 2001.
10）藤村直樹，嶋田昌彦，里　悌子，松本秀年，石川廣記，北島政樹：長期経過にて脱分化した後腹膜脂肪肉腫の１例．日臨外会誌　68：735–739, 2007.
11）Henricks WH, Chu YC, Goldblum JR, Weiss SW：Dedifferentiated liposarcoma. A clinicopathological analysis of 155 cases with a proposal for an expanded definition of dedifferentiation. Am J Surg Pathol 21：271–281, 1997.
12）McCormic D, Mentzel T, Beham A, Fletcher CDM：Dedifferentiated liposarcoma. Clinicopathological analysis of 32 cases suggesting a better prognostic subgroup among pleomorphic sarcomas. Am J Surg Pathol 18：1213–1223, 1994.

（平成20.12.11受付，21. 2.27受理）